

SELF REPORTED TOOTH DISCOLORATIONS AMONG PATIENTS SEEN AT DENTAL CENTER UNIVERSITY COLLEGE HOSPITAL IBADAN

DECOLORATIONS DENTAIRES AUTO-RAPPORTEES CHEZ LES PATIENTS VUS AU CENTRE DENTAIRE DU CENTRE HOSPITALIER UNIVERSITAIRE D'IBADAN

GBADEBO SO¹ AJAYI DM¹

Abstract

Background: Tooth discoloration is an aesthetic problem that is linked to a variety of causes and it could be a source of embarrassment, leading to reduced self-esteem.

Aim: To determine the prevalence of self reported tooth discoloration and the distribution of the different intrinsic tooth discolorations.

Methodology: A retrospective study that reviewed the distribution of tooth discoloration reported by patients that presented for treatment of tooth discoloration at conservation clinic of the dental centre University College Hospital, Ibadan between December 2011 and December 2014. Data collected from patients' case files included patients' demographics, type of tooth discoloration as diagnosed by attending consultant and treatment offered. Data were analyzed using SPSS version 20. Frequencies and means were used for continuous variables while chi square was used to compare the categorical variables. P value was set at ≤ 0.05 .

Results: One hundred and thirty six patients reported tooth discoloration as their major reason for presentation at the clinic. The patients were between age 16-75 years with mean age of 35.62 ± 14.31 years and male to female ratio of 1:1.13. Prevalence of reported tooth discoloration during the study period was 9.8%. Pulpal necrosis was the most reported cause of (86.8%) tooth discoloration, while fluorosis was the least (0.7%) reported. Non vital tooth bleaching was the most common treatment (72.1%) offered for tooth discoloration. No significant comparison was observed between gender and type of tooth discoloration, $p=0.088$.

Conclusion: Pulpal necrosis is a major cause of discoloration which leads to reduced self esteem. There is need to improve on dental awareness on causes of tooth discoloration for prevention and early presentation for management.

Key words: Tooth discoloration, Pulpal necrosis, Non-vital bleaching, Self reported discoloration, Pulp necrosis, Nigeria.

Résumé

Contexte: La décoloration dentaire est un problème esthétique qui est lié à une variété de causes et pourrait être une source d'embarras conduisant à une réduction de l'amour de soi.

Objectif: Déterminer la prévalence des cas d'auto-déclaration de la décoloration dentaire et de la répartition des différentes décolorations dentaires intrinsèques

Méthodologie: Une étude rétrospective qui a fait le bilan de la distribution de la décoloration des dents rapportée par les patients qui se sont présentés pour le traitement de la décoloration des dents à la clinique de conservation du centre dentaire University College Hospital (Centre Hospitalier Universitaire), Ibadan, entre décembre 2011 et décembre 2014. Les données recueillies auprès des dossiers médicaux des patients comprennent les statistiques démographiques des patients, le type de décoloration des dents diagnostiquée par le consultant traitant et le traitement offert. Les données ont été analysées à l'aide de la version 20 du logiciel SPSS. Les fréquences et les moyennes ont été utilisées pour les variables continues alors que le chi carré a été utilisé pour comparer les variables catégorielles. La valeur P a été fixée à $\leq 0,05$.

Résultats: Cent trente-six patients ont rapporté la décoloration des dents comme la principale raison de leur consultation à la clinique. L'âge des patients variaient entre 16 et 75 ans avec un âge moyen de $35,62 \pm 14,31$ ans et un rapport hommes-femmes de 1: 1,13. La prévalence de la déclaration de la décoloration des dents au cours de la période de l'étude était de 9,8%. La nécrose pulpaire a été la cause la plus signalée (86,8%) de la décoloration des dents, tandis que la fluorose était la moins (0,7 %) déclarée. Le blanchiment non-vital des dents était le traitement le plus commun (72,1%) offert pour la décoloration des dents. Aucune comparaison significative n'a été observée entre les sexes et le type de la décoloration des dents, $p = 0,088$.

Conclusion: La nécrose pulpaire est une cause majeure de décoloration qui conduit à une réduction de l'amour de soi. Il est nécessaire d'améliorer la sensibilisation dentaire sur les causes de la décoloration des dents pour la prévention et la présentation rapide pour la gestion médicale.

Mots clés: décoloration des dents, nécrose pulpaire, blanchiment non-vital, décoloration auto-rapporté, nécrose pulpaire, Nigeria.

Introduction

The perception of tooth appearance in modern society could influence the changes in patients' needs, and recently in developed countries and modern world, focus in dentistry is shifting from function to more of aesthetics¹. Apart from pain being a major reason for seeking dental treatment in our environment^{2,3}, tooth discoloration can be said to be another reason which could be a precursor or sequel to pain. Discoloration of teeth is an aesthetic problem that is linked to a variety of causes and it could be a source of embarrassment, leading to reduced self-esteem⁴.

Tooth colour ranges from grayish white to yellowish colour, however, a lot of people desire white teeth which show that tooth colour is a very important factor determining patients' satisfaction with dental appearance^{5,6}. Broadly, discoloration could be intrinsic or extrinsic. Intrinsic discoloration can be pre or post eruption of teeth into the oral cavity. Pre eruptive causes of tooth discoloration include tetracycline stains, hypoplasia, and fluorosis while post eruptive tooth discoloration include pulpal necrosis following trauma majorly and also yellowish discoloration due to aging.

Studies^{7,8} on self assessed dental appearance have reported satisfaction of 50% and above. However Alkhatib et al⁸, reported that only 6% of the studied population reported tooth

Gbadebo SO¹ Ajayi DM¹

¹ Department of Restorative Dentistry, Faculty of Dentistry, College of Medicine, University of Ibadan (Département de dentisterie restaurative, Faculté de dentisterie).

Gbadebo Shakeerah Olaide

Department of Restorative Dentistry,
Faculty of Dentistry College of Medicine, University of Ibadan
E-mail:olaaris2k1@yahoo.com

*Correspondence

Grant support: None
Subvention: Aucun

Conflict of interest: None
Conflit d'intérêts: Aucun

Introduction

La perception de l'apparence de la dent dans la société moderne pourrait influencer les changements dans les besoins des patients, et récemment dans les pays développés et le monde moderne, l'accent en dentisterie est en train de changer de la fonction à plus d'esthétique¹. En dehors de la douleur comme une raison majeure pour solliciter un traitement dentaire dans notre environnement^{2,3}, on peut dire que la décoloration des dents est une autre raison qui pourrait être un précurseur ou des séquelles à la douleur. La décoloration des dents est un problème esthétique qui est lié à une variété de causes et elle pourrait être une source d'embarras, ce qui conduit à une réduction du respect de soi⁴.

La couleur des dents varie du blanc grisâtre à la couleur jaunâtre, cependant, beaucoup de gens désirent des dents blanches, ce qui montre que la couleur des dents est un facteur très important pour déterminer la satisfaction des patients avec l'apparence dentaire^{5,6}.

De façon générale, la décoloration peut être intrinsèque ou extrinsèque. La décoloration intrinsèque peut être pré- ou post-éruption des dents dans la cavité buccale. Les causes pré-éruptives de la décoloration des dents comprennent les taches de tétracycline, l'hypoplasie et la fluorose tandis que la décoloration post-éruptive des dents comprend la nécrose pulpaire suite à un traumatisme en général et aussi une décoloration jaunâtre due au vieillissement.

Les études^{7,8} sur l'apparence dentaire auto-évaluée ont signalé la satisfaction de 50% et plus. Cependant, Alkhatib et autres⁸, ont affirmé que seulement 6% de la population étudiée a déclaré la décoloration des dents. Les études sur la décoloration des dents dans cet environnement comprennent Sede et autres⁹ qui ont rapporté 2,2% de prévalence de

discolouration. Studies on tooth discolouration in this environment include Sede et al⁹ who reported 2.2% prevalence of tetracycline stain amongst adult population in a retrospective study. Also Koleoso et al¹⁰ and Ajayi et al¹¹ reported prevalence of fluorosis and hyperplasia and some other intrinsic stains in a cross sectional field study. Though there are many reports on tooth discoloration, studies on prevalence of self reported intrinsic tooth discoloration are scarce. The study thus set out to determine the prevalence of self reported tooth discoloration and the distribution of these different intrinsic tooth discolorations among the patients presenting at the Conservation Unit of the Department of Restorative Dentistry in a Nigerian University Hospital.

Patients & Methods

This is a retrospective, clinic based study, conducted to know the distribution of tooth discoloration amongst patients that presented for treatment of tooth discoloration at conservation clinic of the dental centre University College Hospital, Ibadan, Nigeria between December 2011 and December 2014. The 3-year study made use of record from the case files of the patients. The data collected included demographics of the patients, type of tooth discoloration as diagnosed by the attending consultant restorative dentist and the recorded treatment offered.

Data analysis: The data were analyzed using SPSS Version 20; frequencies and means were used for continuous variables while chi square was used to compare the categorical variables. Level of significance was set at ≤ 0.05 .

Results

Out of 1388 patients seen during the study period, 136 patients reported intrinsic tooth discoloration giving a 9.8% prevalence of self

tache de tétracycline parmi la population adulte dans une étude rétrospective. De même, Koleoso et autres¹⁰ et Ajayi et autres¹¹ ont affirmé une prévalence de la fluorose et de l'hyperplasie ainsi que quelques autres taches intrinsèques dans une étude transversale sur le terrain. Bien qu'il existe de nombreux rapports sur la décoloration des dents, des études sur la prévalence de l'auto-déclaration de la décoloration dentaire intrinsèque sont rares. L'étude a ainsi entrepris de déterminer la prévalence de l'auto-déclaration de la décoloration des dents et la répartition de ces différentes décolorations dentaires intrinsèques parmi les patients se présentant à l'Unité de Conservation du Département de dentisterie restauratrice dans un hôpital universitaire nigérian.

Patients & Méthodes

Ceci est une étude rétrospective en clinique, menée pour connaître la répartition de la décoloration des dents chez les patients qui se sont présentés pour le traitement de la décoloration des dents à la clinique de conservation du centre dentaire de l'University College Hospital, Ibadan, Nigeria entre décembre 2011 et décembre 2014. L'étude de 3 ans a fait usage des informations dans les dossiers médicaux des patients. Les données recueillies comprenaient les statistiques démographiques des patients, le type de la décoloration dentaire diagnostiquée par le dentiste réparateur traitant et le traitement enregistré offert.

Analyse des données : Les données ont été analysées à l'aide de la version 20 du logiciel SPSS; les fréquences et les moyennes ont été utilisées pour les variables continues alors que le chi carré a été utilisé pour comparer les variables catégorielles. Le niveau de signification a été fixé à $\leq 0,05$.

Résultats

Sur 1388 patients examinés au cours de la période d'étude, 136 patients ont rapporté une décoloration dentaire intrinsèque

reported tooth discolouration. The 136 cases of discoloration were seen in patients between age 16-75 years with mean age of 35.62 ± 14.31 years and male to female ratio of 1:1.13. Figure 1 shows the various types of intrinsic discoloration seen in the 136 patients at Dental Centre, University College Ibadan between 2011 and 2014. Pulpal necrosis formed the majority (86.8%) of tooth discoloration seen, while fluorosis was the least (0.7%) type reported. (Fig. 1)

Fig. 2 shows non vital tooth bleaching being the most common treatment (72.1%) offered for tooth discoloration followed by fabrication of porcelain fused to metal crown (PFM). Table 1 shows tooth discoloration according to gender. There was no significant comparison between gender and type of tooth discoloration, $p=0.88$ while fig 4 shows comparison of treatment given against type of discoloration and showed a significant value $p=0.000$.

donnant une prévalence de 9,8% d'auto-déclaration de la décoloration des dents. Les 136 cas de décoloration ont été observés chez les patients entre l'âge de 16-75 ans avec un âge moyen de $35,62 \pm 14,31$ ans et un rapport hommes-femmes de 1: 1,13. La figure 1 montre les différents types de décoloration intrinsèque vus chez les 136 patients au Centre dentaire, de l'University College Ibadan entre 2011 et 2014. La nécrose pulpaire a constitué la majorité (86,8%) des cas de décoloration dentaire examinée, tandis que la fluorose était le type le moins (0,7%) déclaré (figure 1).

La figure 2 montre le blanchiment non-vital des dents comme étant le traitement le plus fréquent (72,1%) offert pour la décoloration des dents suivie par la fabrication de la porcelaine fusionnée en couronne de métal (PFM). Le tableau 1 montre la décoloration des dents selon le sexe. Il n'y avait aucune comparaison significative entre le sexe et le type de la décoloration des dents, $p = 0,88$ tandis que la figure 4 montre la comparaison du traitement donné contre le type de décoloration et a montré une valeur significative $p = 0,000$.

Discussion

Fig 1: Distribution of various tooth discolorations

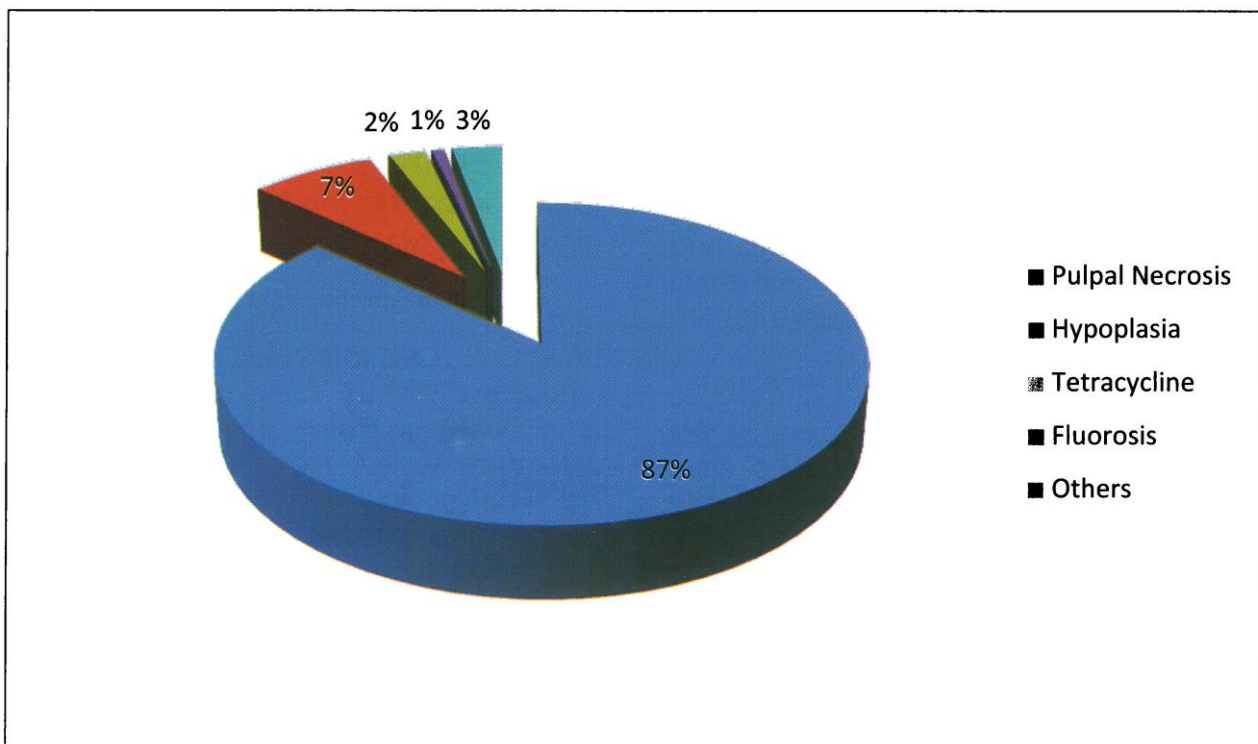


Fig. 2: Treatments offered for tooth discolouration

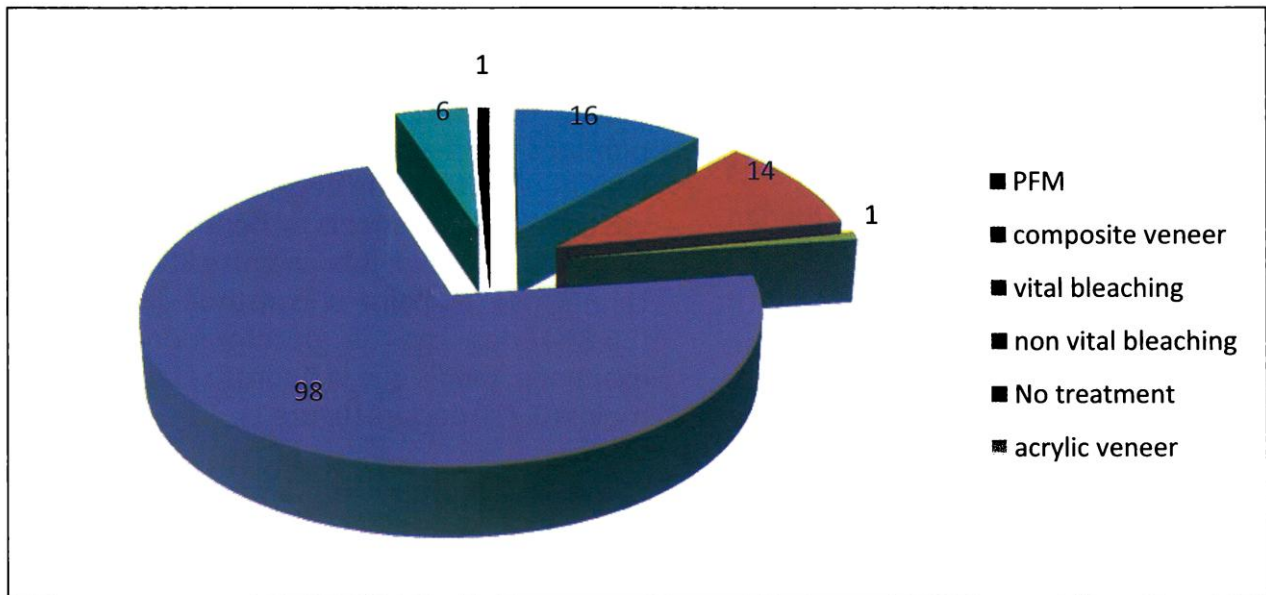
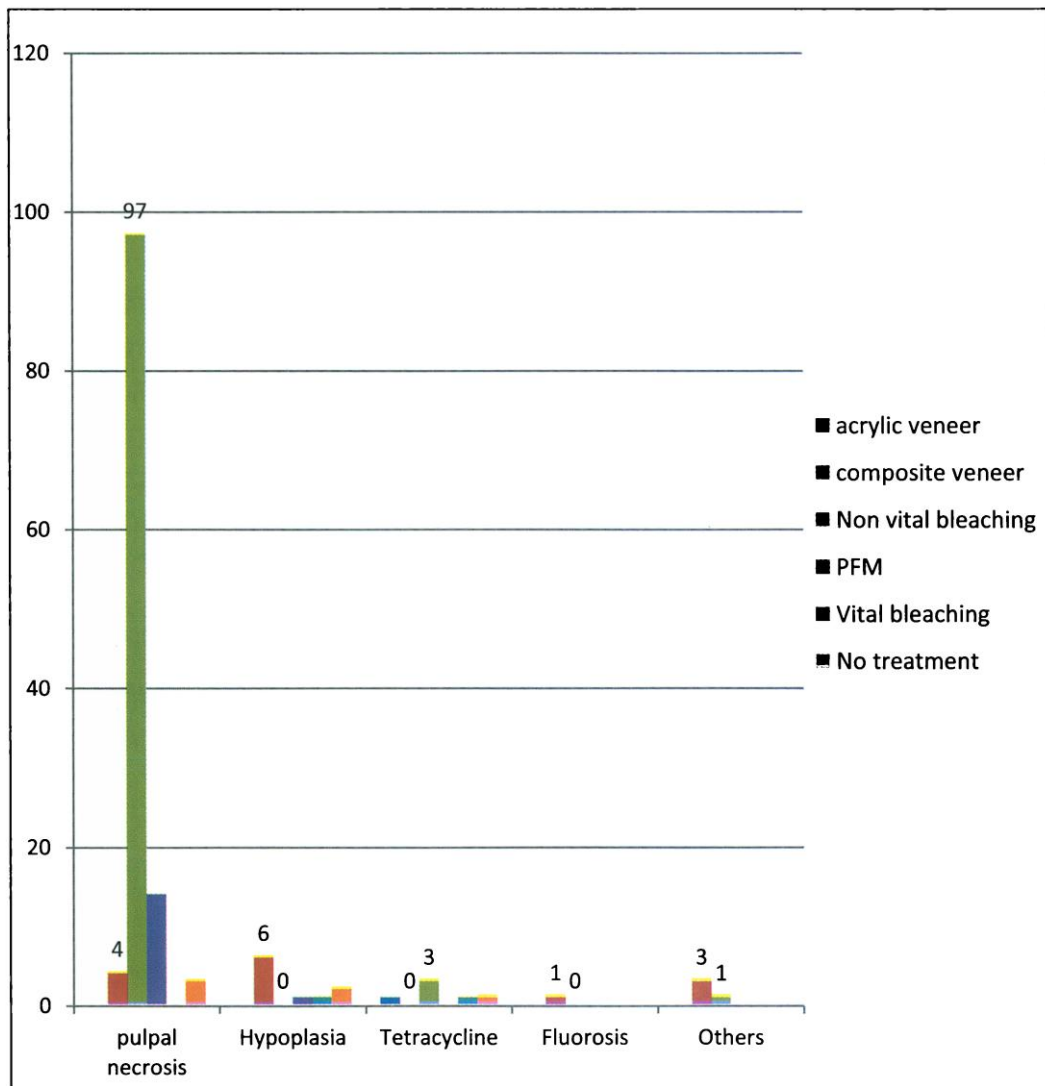


Fig. 3 Tooth discolouration compared with treatment offered



P=0.000

Table 1: Types of tooth discolouration according to gender

Type of Discoloration	Male	Female	Total
Pulpal Necrosis	55	63	118
Hypoplasia	4	6	10
Tetracycline	2	1	3
Fluorosis	1	0	1
Pulpal calcification	1	1	
Others	1	1	2

P =0.88

Discussion

This study showed a prevalence of 9.8% intrinsic tooth discoloration amongst all cases seen during the study period. This result is more than 2.2% reported by Sede et al⁹, comparable to the 6% reported by Alkhatib et al⁸ but quite low compared to the range of 37.7% to 87.2% reported by other researchers^{10,12}. The difference in the result may be due to the differences in the study designs and study population. While Sede et al⁹, looked at only prevalence of tetracycline in the clinical record of patients, Koleoso et al¹⁰ and Khozeimeh et al¹² studies were cross sectional field studies with differences in age group of study population. Thus, there is need for more research on prevalence of clinic based self reported intrinsic tooth discolouration.

Pulpal necrosis was the major (86.8%) type of tooth discoloration seen during the study period as seen in Fig. 1. Pulpal necrosis is one of the complications that follow traumatic dental injury and this is usually evident by grayish black discoloration of the crown of tooth. This is however dependent on the extent or severity of damage to the neurovascular supply of the tooth¹³. The high percentage of tooth discoloration from pulpal necrosis in this study may be supported by the

Discussion

Cette étude a montré une prévalence de 9,8% de décoloration dentaire intrinsèque parmi tous les cas observés au cours de la période d'étude. Ce résultat est supérieur au 2,2% rapporté par Sede et autres⁹, comparable au 6% rapporté par Alkhatib et autres⁸, mais très faible par rapport à la gamme de 37,7% à 87,2% rapporté par d'autres chercheurs^{10, 12}. The différence dans le résultat peut être dû à des différences dans les plans d'étude et la population étudiée. Alors que Sede et autres⁹ ont seulement examiné la prévalence de la tétracycline dans le dossier clinique des patients, Koleoso et autres¹⁰ et Khozeimeh et autres¹², les études ont été des études représentatives sur le terrain avec des différences dans la tranche d'âge de la population étudiée. Ainsi, il est nécessaire de poursuivre les recherches sur la prévalence de l'auto-déclaration en clinique de décoloration dentaire intrinsèque.

La nécrose pulpaire était le principal (86,8%) type de décoloration de la dent observé au cours de la période d'étude comme on le voit dans la figure 1. La nécrose pulpaire est l'une des complications qui suivent une blessure dentaire traumatique et cela est généralement évident par la coloration noire grisâtre de la couronne dentaire. Cela est toutefois tributaire de l'étendue ou la gravité du dégât au ravitaillement neuro-vasculaire de la dent¹³. Le pourcentage élevé de la décoloration des dents de la nécrose pulpaire dans cette étude peut être soutenue par la prévalence des traumatismes

prevalence of trauma to anterior teeth which is said to be higher in permanent teeth (58.6%)¹³ but ranges between 6.5 % and 19.5% in Nigeria¹⁴⁻¹⁷. The trauma is usually from road traffic accident, fall, home and other forms of accident to the tooth^{12,17}. Also with a high percentage (57.3%¹⁷ and 93.1%¹⁸) of children leaving traumatized tooth untreated as reported by studies done in Nigeria, it is not surprising to see pulpal necrosis as the greatest cause of intrinsic tooth discoloration. Pulpal necrosis with or without pain is a sequelae of untreated traumatized teeth whose neurovascular supply has been destroyed¹⁹. This result is however contrary to that of Koleoso et al¹⁰ who found a lower (0.8%) prevalence of pulpal necrosis amongst other intrinsic discolorations. This lower prevalence could be due to the fact that the study was done among school children translating to a younger age group in whom traumatized teeth may not have stayed long enough to result in discoloration.

Enamel hypoplasia is a defect in quantity of enamel laid down in the tooth and the defect can be a small pit or dent in the tooth or widespread, making the entire tooth small and/or mis-shaped. The prevalence of enamel hypoplasia in this study was 7.4% as shown in Fig. 1. This is in agreement with the range of 7.0-7.5% recorded by previous workers^{10,20,21}, but higher than that recorded by Slayton et al²² who reported 6% prevalence. All these studies however were done in participants who were younger than 15 years in age unlike this study that involved older participants. Though there is difference in age of presentation, clinical presentation may be delayed in some cases and some people however do not seek treatment until they are aware of the social effect of the discoloration and unaesthetic appearance caused by the defect.

The 2.2% prevalence of tetracycline stain in this study is comparable with what was documented by Sede et al⁹ but more than 0.4% reported by a Norwegian study²³ and lower than 3.1% seen in 910 school children studied in Madrid reported by Dominguez²⁴.

aux dents antérieures qu'on trouve plus élevée dans les dents permanentes (58,6%)¹³, mais se situe entre 6,5% et 19,5% au Nigeria¹⁴⁻¹⁷. Le traumatisme est habituellement d'un accident de la route, d'une chute, à la maison et d'autres formes d'accidents dentaires^{12,17}. De même, avec un pourcentage élevé (57,3%¹⁷ et 93,1%¹⁸) d'enfants qui laissent la dent traumatisée non-traitée comme rapporté par des études réalisées au Nigeria, il est surprenant de voir la nécrose pulpaire comme la plus grande cause de décoloration dentaire intrinsèque. La nécrose pulpaire avec ou sans douleur est l'une des séquelles de dents traumatisées non traitées dont le ravitaillement neuro-vasculaire a été détruit¹⁹. Ce résultat est cependant contraire à celui de Koleoso et autres,¹⁰ qui ont trouvé une prévalence plus faible (0,8%) de la nécrose pulpaire entre autres décolorations intrinsèques. Cette prévalence inférieure pourrait être due au fait que l'étude a été réalisée chez les enfants scolarisés traduisant à un groupe d'âge plus jeune chez qui les dents traumatisées peuvent ne pas avoir séjourné assez longtemps pour provoquer une décoloration.

L'hypoplasie de l'émail est une malformation en quantité d'émail étalé dans la dent et la malformation peut être un petit creux ou dégât dans la dent ou répandu, ce qui rend toute la dent petite et / ou déformée. La prévalence de l'hypoplasie de l'émail dans cette étude était de 7,4% comme le montre la figure 1. Ceci est en conformité avec la gamme de 7,0-7,5% enregistrée par les chercheurs précédents^{10,20,21}, mais supérieur à celui enregistré par Slayton et autres²² qui ont rapporté 6% de prévalence. Cependant, toutes ces études ont été réalisées chez les participants qui avaient moins de 15 ans, contrairement à cette étude qui a impliqué des participants plus âgés. Bien qu'il y ait une différence dans l'âge de la présentation, la présentation clinique peut être retardée dans certains cas, et si certaines personnes ne cherchent pas de traitement jusqu'à ce qu'ils soient conscients de l'effet social de la décoloration et l'aspect inesthétique causé par la malformation.

La prévalence de 2,2% de tache causée par la tétracycline dans cette étude est comparable à ce qui a été documenté par Sede et autres⁹, mais plus de 0,4% rapporté par une étude norvégienne²³ et inférieure à 3,1% vu chez 910 d'élèves étudiées à Madrid rapportées par Dominguez²⁴.

Though tetracycline stains still pose aesthetic problem, the use of tetracycline in this environment for children less than 10 years may still be in practice mainly due to self medication and possibly low awareness of its effect on developing teeth.

Fluorosis prevalence in this study was 0.7% (Fig. 1). This is in agreement with Mahmoodian et al²⁵ but close to 0.3% and 0.5% recorded by Khozeimeh¹² and Ghalayani²⁶ respectively. This result is however very low compared to the reported prevalence of 11.4%¹¹ and 36.5%²⁰ seen in children of 12-14 years olds in this environment. The community where this study was conducted has been reported to have low fluoride concentration in their water (0.02ppm-0.03ppm)²⁷. However, other sources of fluoride may be contributory to development of dental fluorosis and also the clinic serves more than the people in the environment it is situated. Though the community where this study was conducted has been reported to have low fluoride concentration in their water (0.02ppm-0.03ppm)²⁷, other sources of fluoride may be contributory to development of dental fluorosis and also the clinic serves more than the people in the environment it is situated.

Other forms of tooth discoloration seen included pulpal calcification which is also a possible sequelae to trauma.

Treatment of tooth discoloration ranges from non invasive bleaching of vital or non vital teeth, to veneering of the labial surfaces of the anterior teeth and possibly to more invasive crowning of the affected tooth depending on the level of affectation of tooth structure. In this study, the majority (71.3%) of the treatment done was non vital bleaching following root canal therapy of the affected teeth. Almost all (98.9%) of the cases had pulpal necrosis while only one was done in a case of pulpal calcification. The comparison of treatment offered and type of tooth

Bien que les taches de tétracycline posent encore un problème esthétique, l'utilisation de la tétracycline dans cet environnement pour les enfants de moins de 10 ans peut encore être dans la pratique principalement en raison de l'automédication et peut-être une faible prise de conscience de son effet sur les dents en développement.

La prévalence de la fluorose dans cette étude était de 0,7% par rapport à la figure 1. Ceci est en accord avec Mahmoodian et autres²⁵ mais proche des 0,3% et 0,5% enregistrés par Khozeimeh¹² et Ghalayani²⁶ respectivement. Ce résultat est toutefois très faible par rapport à la prévalence déclarée de 11,4%¹¹ et 36,5%²⁰ observée chez les enfants de jeunes 12-14 ans dans cet environnement. La communauté où cette étude a été menée a été rapportée pour avoir une faible concentration de fluorure dans leur eau (0,02ppm - 0,03 ppm)²⁷. Cependant, d'autres sources de fluorure peuvent être contributives au développement de la fluorose dentaire et aussi la clinique sert plus que les gens dans le milieu où elle est située. Bien que la communauté où cette étude a été menée a été rapportée pour avoir une faible concentration de fluorure dans leur eau (0,02ppm - 0,03 ppm)²⁷, d'autres sources de fluorure peuvent être contributives au développement de la fluorose dentaire et aussi la clinique sert plus que les personnes dans le milieu où elle est située.

D'autres formes de décoloration des dents vues comprennent la calcification pulpaire qui est aussi des séquelles possibles de traumatisme.

Le traitement de la décoloration des dents varie du blanchiment non-invasif des dents vitales ou non vitales, au placage des surfaces labiales des dents antérieures et éventuellement au plus de couronnement invasif de la dent affectée en fonction du niveau de l'affectation de la structure dentaire. Dans cette étude, la majorité (71,3%) du traitement effectué était le blanchiment non-vital après un traitement du canal radiculaire des dents affectées. La quasi-totalité (98,9%) des cas avaient une nécrose pulpaire alors qu'un seul a été fait dans un cas de calcification pulpaire. La comparaison du traitement offert et le type de décoloration des dents a montré une signification statistique ($p = 0,00$). Cela montre que, dans la planification clinique pour le

discoloration showed a statistical significance ($p=0.00$). This shows that clinically in planning for treatment, with intact crown in a case of discoloration by pulpal necrosis, root canal treatment followed by non vital bleaching will suffice and need for extensive treatment may be avoided.

This study has shown that the prevalence of tooth discoloration seen at the study centre is a possible reflection of incidence of trauma to the teeth. It shows that patients do not present for treatment immediately post trauma to teeth, which is supported by Adekoya-Sofowora et al¹⁷ who found that only 16% of patients that had trauma to their teeth presented to dentists for treatment while others did not present for treatment even though they were referred. Also, the average duration between trauma and patient presentation was found to be 4.6 years in this environment as documented by Ajayi et al¹⁹. Thus consequences of trauma to anterior teeth mainly and the whole mouth as a whole should be looked into by restorative dentists especially. Also more awareness should be created by dentists generally, towards early presentation for treatment of affected teeth to prevent discoloration and other possible complications.

The study has shown that self reported tooth discolorations are low in this environment and this may be due to lack of knowledge or awareness of treatment possibilities.

The limitations of the study include small sample size for such a common condition and the fact that the study was not multicentred.

Conclusion: Pulpal necrosis as a result of trauma is a major cause of discoloration which leads to reduced self esteem. There is need to improve on dental awareness on causes of tooth discoloration for prevention of occurrence and also for early presentation for management

traitement, avec couronne intacte dans un cas de décoloration par une nécrose pulpaire, le traitement du canal radiculaire suivi de blanchiment non-vital suffira et le besoin d'un traitement prolongé peut être évité.

Cette étude a montré que la prévalence de la décoloration des dents vue au centre d'étude est un reflet possible de l'incidence des traumatismes sur les dents. Elle montre que les patients ne se présentent pas pour le traitement immédiatement après le traumatisme aux dents, ce qui est supporté par Adekoya - Sofowora et autres¹⁷ qui ont constaté que seulement 16% des patients qui ont eu un traumatisme à leurs dents se sont présentés aux dentistes pour un traitement tandis que d'autres ne se s'ont pas présentés pour un traitement même s'ils ont été envoyés par des docteurs. En outre, la durée moyenne entre le traumatisme et la présentation du patient s'est avérée être 4,6 ans dans ce milieu selon la documentation d' Ajayi et autres¹⁹. Ainsi, les conséquences d'un traumatisme aux dents antérieures en général et toute la bouche dans son ensemble devraient être examinées par les dentistes réparateurs en particulier. Par ailleurs, plus de sensibilisation devrait être créée par les dentistes en général, vers une présentation précoce pour le traitement des dents affectées pour prévenir la décoloration et d'autres complications possibles.

L'étude implique que les cas d'auto-déclaration des décolorations des dents sont faibles dans cet environnement, et cela peut être dû au manque de connaissances ou de prise de conscience des possibilités de traitement.

Les limites de l'étude comprennent une petite taille de l'échantillon pour une telle condition commune et le fait que l'étude n'a pas été multicentrique.

Conclusion: La nécrose pulpaire comme résultat de traumatisme est une cause majeure de la décoloration qui conduit à une réduction de l'amour de soi. Il est nécessaire d'améliorer la sensibilisation dentaire sur les causes de la décoloration des dents pour la prévention de l'apparition et aussi pour la présentation rapide pour la gestion médicale.

References

1. Poonam. Dental Aesthetics and Patient Satisfaction - A Hospital-Based Survey. AOSR. 2011;1(1):1-4.
2. Kolude B, Gbadebo SO. Pain scores of odontogenic orofacial lesions in a tertiary Hospital in Sub Saharan West Africa. IOSR-JDMS. 2013;5(5):47-54.
3. Omitola OG, Arigbede AO. Prevalence and Pattern of Pain presentation among patients attending a tertiary dental center in a Southern region of Nigeria. J Dent Res Dent Clin Dent Prospect. 2010;4(2):42-46.
4. Okuda WH. Using a modified subopaquing technique to treat highly discoloured dentition. J Am Dent Assoc. 2000; 131(7): 945-950.
5. Qualtrough AJE, Burke FJT. A look at dental aesthetics. Quint Int. 1994;25:7-14.
6. Samorodnitzky-Naveh G, Geiger S, Levin L: Patients' satisfaction with dental aesthetics. J Am Dent Assoc. 2007;138(6):805-808.
7. Azodo CC, Ogbomo AC. Self-evaluated dental appearance satisfaction among young adults. AMHSR.2014; 4(4):603-607.
8. Alkhatib MN, Holt R, Bedi R. Prevalence of self-assessed tooth discolouration in the United Kingdom. J.Dent. 2004;32(7):561-566.
9. Sede MA. Tetracycline tooth discolouration in Benin City. CMS UNIBEN JMBR.2004; 3(1): 53-58.
10. Koleoso DC, Shaba OP, Isiekwe MC. Prevalence of intrinsic tooth discolouration among 11-16 year-old Nigerians. Odontostomatol Trop. 2004; 27(106):35-9.
11. Ajayi DM, Arigbede AO, Dosumu OO, Ufomata D. The Prevalence and severity of Dental Fluorosis among secondary school children in Ibadan, Nigeria. The Nigerian Postgraduate Medical Journal. 2012;19(2):102-106.
12. Khozeimeh F, Khademi H, Ghalayani P. The Prevalence of Etiologic Factors for Tooth Discoloration in Female Students in Isfahan High Schools. Dent Res J 2008; 5(1):13-16.

Références

1. Poonam. Esthétique dentaire et satisfaction des patients - Une enquête du milieu hospitalier. AOSR. 2011; 1 (1): 1-4.
2. Kolude B, Gbadebo S.O. Les résultats de douleur de lésions oro-faciales odontogènes dans un hôpital tertiaire en Afrique subsaharienne Ouest. IOSR-JDMS. 2013; 5 (5): 47-54.
3. Omitola OG, Arigbede AO. Prévalence et modèle de la présentation de la douleur chez les patients fréquentant un centre dentaire tertiaire dans une région du sud du Nigeria. J Dent Res Dent Clin Dent Prospect. 2010; 4 (2): 42-46.
4. Okuda WH. Usage d'une technique de subopaquing modifiée pour traiter la dentition très décolorée. J Am Dent Assoc. 2000; 131 (7): 945-950.
5. Qualtrough AJE, Burke FJT. Un regard sur l'esthétique dentaire. Quint Int. 1994; 25: 7-14.
6. Samorodnitzky-Naveh G, Geiger S, Levin L: La satisfaction des patients de l'esthétique dentaire. J Am Dent Assoc. 2007; 138 (6): 805-808.
7. Azodo CC, Ogbomo AC. La satisfaction de l'apparence dentaire auto-évaluée chez les jeunes adultes. AMHSR.2014; 4 (4): 603-607.
8. Alkhatib MN, Holt R, Bedi R. Prévalence de l'auto-évaluation de la décoloration des dents au Royaume-Uni. J.Dent. 2004; 32 (7): 561-566.
9. Sede MA. Les décolorations des dents liées à la tétracycline au Bénin City. CMS UNIBEN JMBR.2004; 3 (1): 53-58.
10. Koleoso DC, Shaba OP, Isiekwe MC. Prévalence de la décoloration dentaire intrinsèque chez les Nigériens de 11-16 ans. Odontostomatol Trop. 2004; 27 (106): 35-9.
11. Ajayi DM, Arigbede AO, Dosumu OO, Ufomata D. La prévalence et la gravité de la fluorose dentaire chez les élèves du secondaire à Ibadan, Nigeria. The Nigerian Postgraduate Medical Journal. 2012; 19 (2): 102-106.
12. Khozeimeh F, Khademi H, Ghalayani P. La prévalence des facteurs étiologiques pour la décoloration des dents chez les filles des écoles secondaires à Isfahan High Schools. Dent Res J 2008; 5 (1): 13-16.

13. Zaleckiene V, Peciuliene V, Brukiene V, Drukteinis S. Traumatic dental injuries: etiology, prevalence and possible outcomes *Stomatologija, Baltic Dental and Maxillofacial Journal*, 2014; 16(1):7-14.
14. Henshaw NE, Adenubi JO. Traumatized anterior incisors in children. *West African Journal of Surgery*.1980;4:50-55.
15. Okpo EA. Fractured permanent teeth seen in Lagos, Nigeria. *NDJ*.1985; 6:20-26.
16. Falomo B. Fractured permanent incisors among Nigerian school children. *Journal of Dentistry for Children*. 1986; 8:119-120.
17. Adekoya-Sofowora C, Bruimah R, Ogunbodede E. Traumatic Dental Injuries Experience in Suburban Nigerian Adolescents. *The Internet J of Dent Sc*. 2004; 3(1): 15-19.
18. Ajayi DM, Denloye OO, Abiodun -Solanke IF. The unmet treatment need of traumatized anterior teeth in selected secondary school children in Ibadan, Nigeria. *Dent Trauma*.2010;26:60- 63.
19. Ajayi D M, Abiodun-Solanke IM, Sulaiman A O, Ekhalufoh E F. A retrospective study of traumatic injuries to teeth at a Nigerian tertiary hospital. *Niger J Clin Pract*. 2012;20:15:320-325.
20. Umesi Koleoso DC. Dental fluorosis and other enamel disorders in 12 year-old Nigerian children. *J Comm Med & Pry Health Care*. 2004;16(1):25-28.
21. Orenuga OO, Odukoya O. An Epidemiological Study of Developmental Defects of Enamel in a Group of Nigerian School Children. *Pesq Bras Odontoped Clin Integr, João Pessoa*.2010; 10(3):385-391.
22. Slayton RL, Warren JJ, Kanellis MJ, Levy SM, Islam M. Prevalence of enamel hypoplasia and isolated opacities in the primary dentition. *AAPD*. 2001;23(1): 32-36.
23. Ulvestad H, Lokken P and Mjorud F. Discoloration of permanent front teeth in 3,157 Norwegian children due to tetracycline and other factors. *Scand J Dent Res*. 1978; 6(3): 147-152. Cited from Sede MA. Tetracycline tooth discolouration in Benin City. *CMS UNIBEN JMBR*. 2004; 3(1): 53-58.
13. Zaleckiene V, Peciuliene V, Brukiene V, Drukteinis S. Blessures dentaires traumatiques: étiologie, prévalence et résultats possibles *Stomatologija, Baltique dentaire et maxillo Journal*, 2014; 16 (1): 7-14.
14. Henshaw NE, Adenubi JO. Incisives antérieures traumatisées chez les enfants. *Journal Ouest Africain de Chirurgie*.1980; 4: 50-55.
15. Okpo EA. Dents permanentes fracturées vues à Lagos, au Nigeria. *NDJ*.1985; 06:20 - 26.
16. Falomo B. Incisives permanentes fracturées chez les enfants des écoles nigérianes. *Revue de dentisterie Dentistry pour les enfants*. 1986; 8: 119-120.
17. Adekoya-Sofowora C, Bruimah R, Ogunbodede E. Expérience de blessures dentaires traumatiques chez les adolescents nigériens des banlieues. *The Internet J Dent Sc*. 2004; 3 (1): 15-19.
18. Ajayi DM, Denloye OO, Abiodun -Solanke IF. Le besoin de traitement non satisfait des dents antérieures traumatisées chez certains élèves du secondaire à Ibadan, Nigeria. *Dent Trauma*. 2010; 26: 60-63.
19. Ajayi D M, Abiodun-Solanke IM, Sulaiman A O, Ekhalufoh E F. Une étude rétrospective de lésions traumatiques aux dents dans un hôpital tertiaire du Nigeria. *Niger J Clin Pract*. 2012; 20: 15: 320-325.
20. Umesi Koleoso DC. Fluorose dentaire et autres troubles de l'émail chez les enfants nigériens de 12 ans,. *J Comm Med & Pry Santé Care*.2004; 16 (1): 25-28.
21. Orenuga OO, Odukoya O. Une étude épidémiologique des défauts de développement de l'émail dans un groupe d'enfants nigériens scolarisés. *PESQ Bras Odontoped Clin Integr, João Pessoa*.2010; 10 (3): 385-391.
22. Slayton RL, Warren JJ, Kanellis MJ, Levy SM, Islam M. Prévalence de l'hypoplasie de l'émail et opacités isolées dans la dentition primaire. *AAPD*. 2001; 23 (1): 32-36.
23. Ulvestad H, Lokken P et Mjorud F. Décoloration des incisives permanentes chez 3.157 enfants norvégiens en raison de la tétracycline et d'autres facteurs. *Scand J Dent Res*. 1978; 6 (3): 147-152. Cité de Sede MA. Décolorations dentaires causées par la tétracycline à Benin City. *CMS UNIBEN JMBR*. 2004; 3 (1): 53-58.

24. Dominguez RV, Acedo Diaz-pache MV, Gil, MA, et al. Prevalence of tooth discoloration from tetracycline in a school population. Av Odontoestomatol. 1998;5(8): 541-546.
25. Mahmoodian J, Koosari A, Mortazavi Sh. Prevalence of enamel defects among 7-12 year old students in Isfahan. Journal of Dentistry of Tehran University of Medical Sciences. 2000; 13(1):43-51. Cited by Khozeimeh F, Khademi H, Ghalayani P. The Prevalence of Etiologic Factors for Tooth Discoloration in Female Students in Isfahan High Schools. Dent Res J 2008; 5(1):13-16.
26. Ghalayani P, Alizadeh A. The prevalence and etiology of tooth discoloration among 14-18 year old Isfahan boy students [DDS thesis]. Isfahan (Iran): Dental School of Isfahan University of Medical Sciences; 2001.
27. Ajayi DM, Denloye OO, Dosumu OO. The fluoride content of drinking water and caries experience in 15-19year old school children in Ibadan, Nigeria. Afr.J.med.Med.Sci.2008; 37: 15-19.
24. Dominguez RV, Acedo Diaz-pache MV, Gil, MA, et al. Prévalence de la décoloration des dents causée par la tétracycline dans une population scolaire. Av Odontoestomatol. 1998; 5 (8): 541-546.
25. Mahmoodian J, Koosari A, Mortazavi Sh. Prévalence des défauts de l'émail chez les écoliers et élèves 7-12 ans. Journal de médecine dentaire de l'Université Téhéran des sciences médicales. 2000; 13 (1): 43-51. Cité par Khozeimeh F, Khademi H, Ghalayani P. La prévalence des facteurs étiologiques pour la décoloration des dents chez les filles des écoles secondaires d'Isfahan High Schools. Dent Res J 2008; 5 (1): 13-16.
26. Ghalayani P, Alizadeh A. La prévalence et l'étiologie de la décoloration des dents chez les garçons de 14-18 ans des cours secondaires Isfahan High Schools [thèse de Doctorat en Dentisterie]. Isfahan (Iran): Ecole dentaire de l'Université d'Isfahan des sciences médicales; 2001.
27. Ajayi DM, Denloye OO, Dosumu OO. La teneur en fluorure de l'eau à boire et de la carie chez les élèves de 15-19 ans à Ibadan, au Nigeria. Afr.J.med.Med.Sci.2008; 37: 15-19.